



Anchiloglossia, esperienza ospedaliera


Simposio «Frenulo linguale: parliamone»
23 settembre 2021, Campus USI Lugano

Dr. E. Jacot
Spec. FMH ORL e Foniatria

A close-up photograph of a child's mouth, which is open. A hand wearing a white latex glove is pointing to the lingual frenulum, a small fold of tissue at the base of the tongue. The child's teeth are visible, and the background is a blue patterned surface.

Definizione : frenulo linguale

Sottile lamina tissutale di natura fibro-mucosa che congiunge la parete ventrale della lingua alla mucosa del pavimento orale

A close-up photograph of a child's mouth, showing the tongue and teeth. A gloved hand is visible on the left side, examining the tongue. The child's mouth is open, and the tongue is resting on the floor of the mouth. The background is a light blue surgical drape.

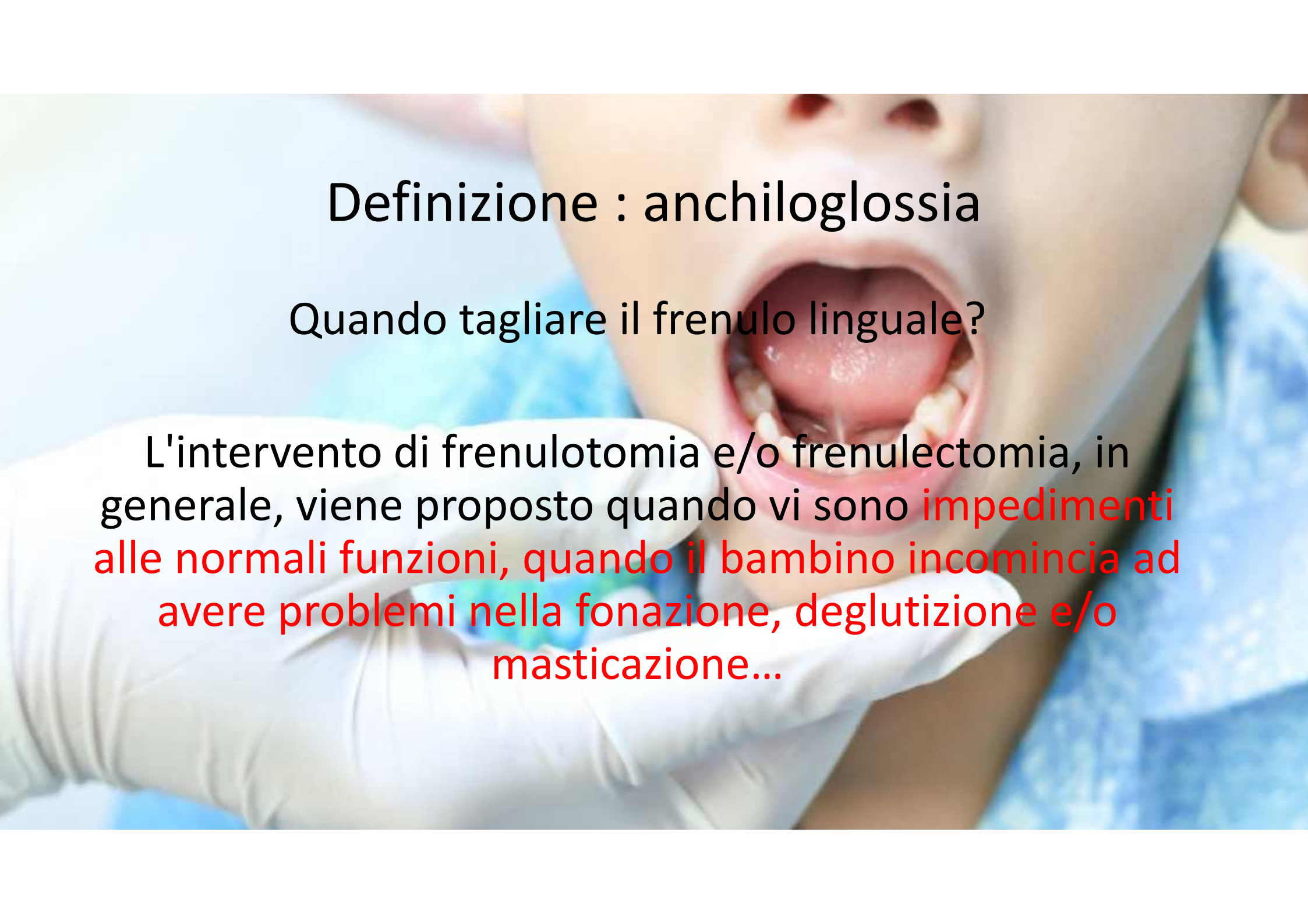
Definizione : anchiloglossia

Persistenza del frenulo corto e fibroso e/o muscolo genioglosso contratto

Fusione della lingua al pavimento della bocca

Conseguenza di una lingua «frenata», «impedita»

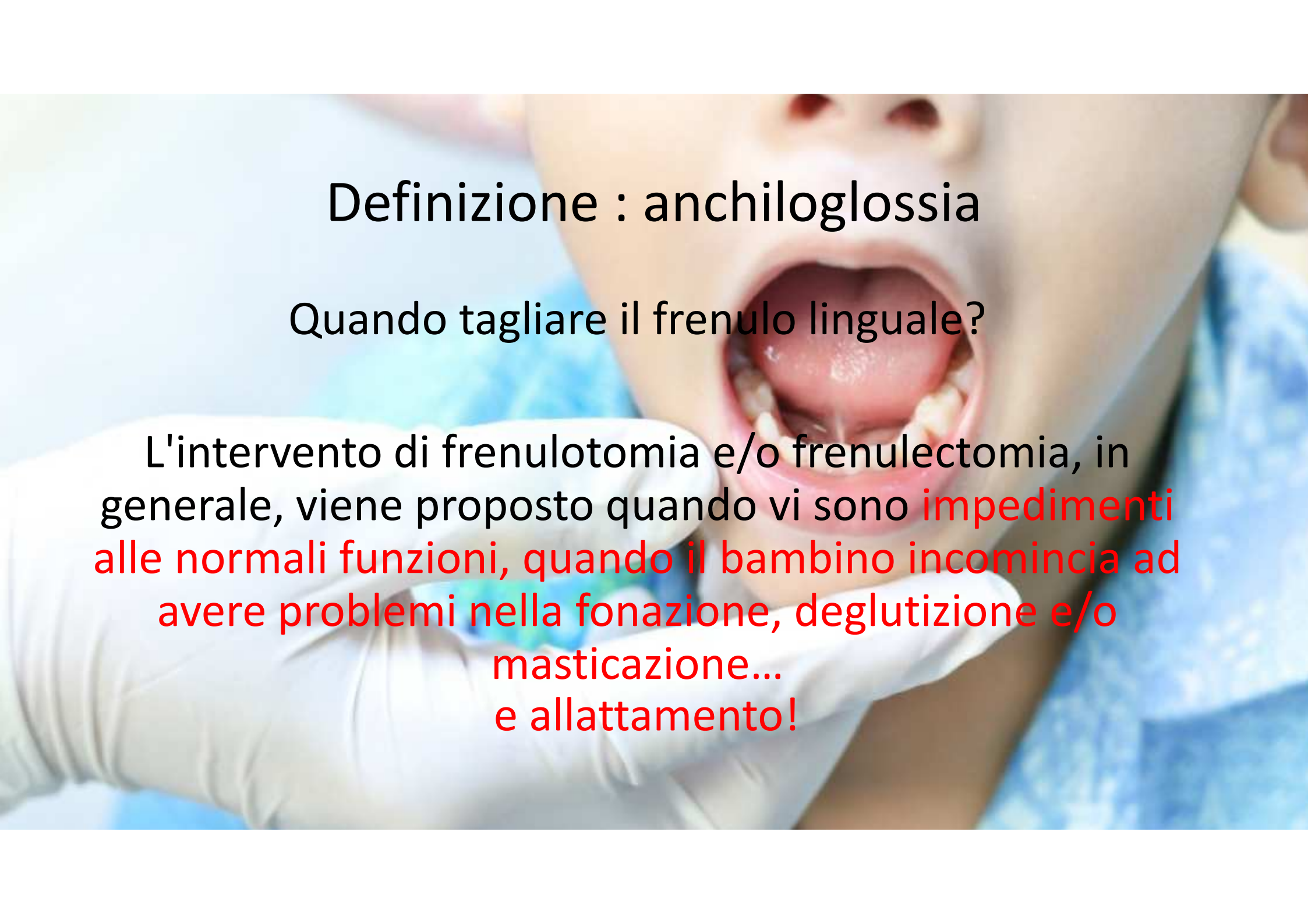
Verosimile fattore genetico : predisposizione familiare



Definizione : anchiloglossia

Quando tagliare il frenulo linguale?

L'intervento di frenulotomia e/o frenulectomia, in generale, viene proposto quando vi sono **impedimenti alle normali funzioni, quando il bambino incomincia ad avere problemi nella fonazione, deglutizione e/o masticazione...**

A close-up photograph of a baby's mouth. A white-gloved hand is visible, gently holding the baby's lower lip and chin. The baby's mouth is open, showing the tongue and the frenulum (lingual frenulum) connecting the tongue to the floor of the mouth. The background is a soft, out-of-focus blue.

Definizione : anchiloglossia

Quando tagliare il frenulo linguale?

L'intervento di frenulotomia e/o frenulectomia, in generale, viene proposto quando vi sono **impedimenti alle normali funzioni, quando il bambino incomincia ad avere problemi nella fonazione, deglutizione e/o masticazione... e allattamento!**

Statistiche operatorie EOC

2018 : 14

2019 : 24

2020 : 23

2021 : 15



Statistiche operatorie EOC

2018 : 14

2019 : 24

2020 : 23

2021 : 15

Formazione
Logopedica
frenulo linguale



Tecniche operatorie



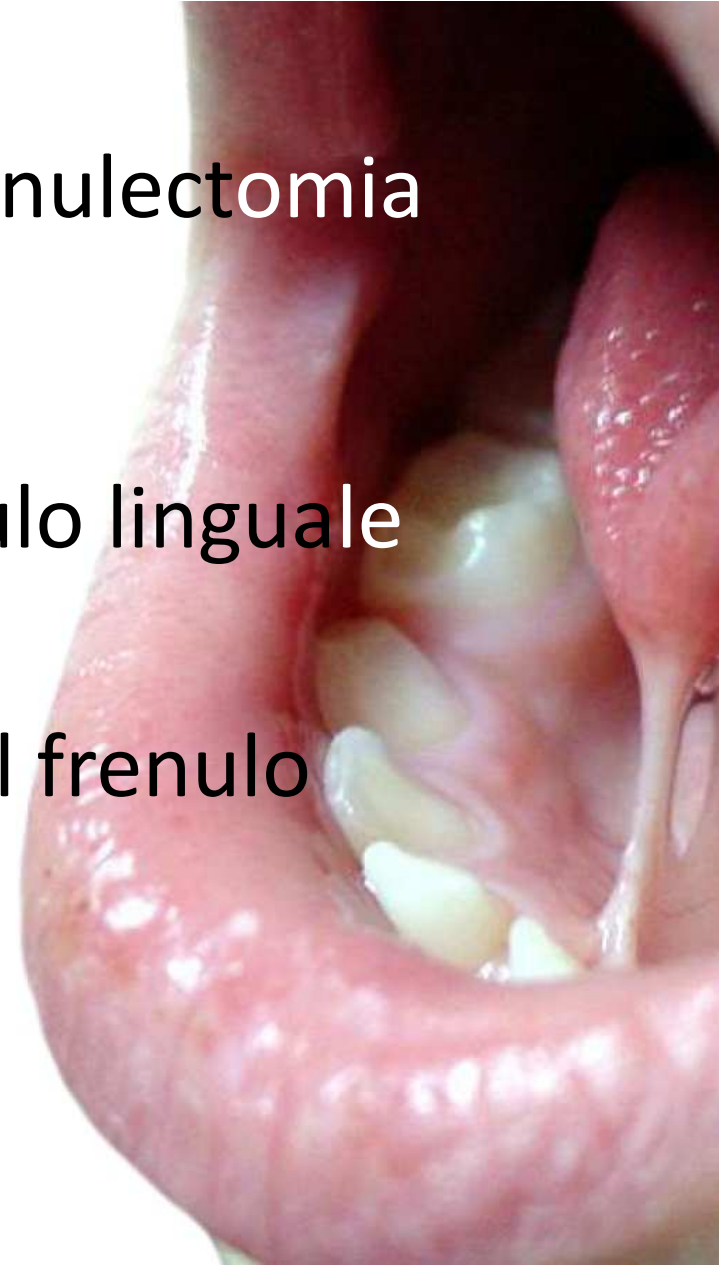Frenulotomia vs frenulectomia



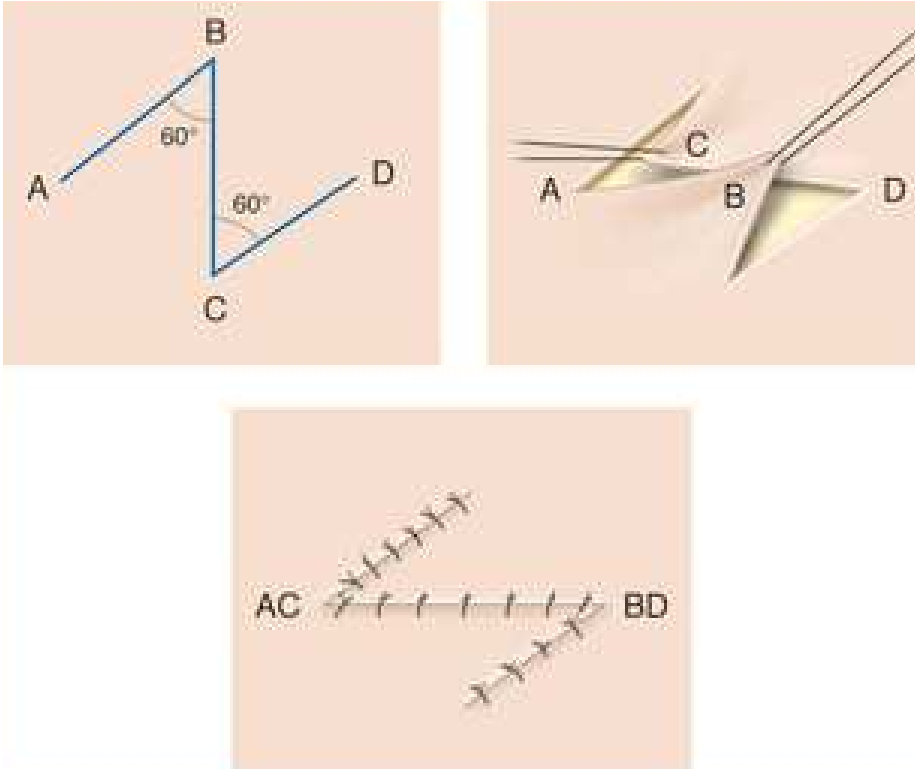
Definizione : Frenulotomia vs frenulectomia

Frenulotomia : **sezione** del frenulo linguale

Frenulectomia : **escissione** del frenulo



Definizione : frenulectomia con plastica a «z»



Rischi operatori

Fallimento, sinecchia

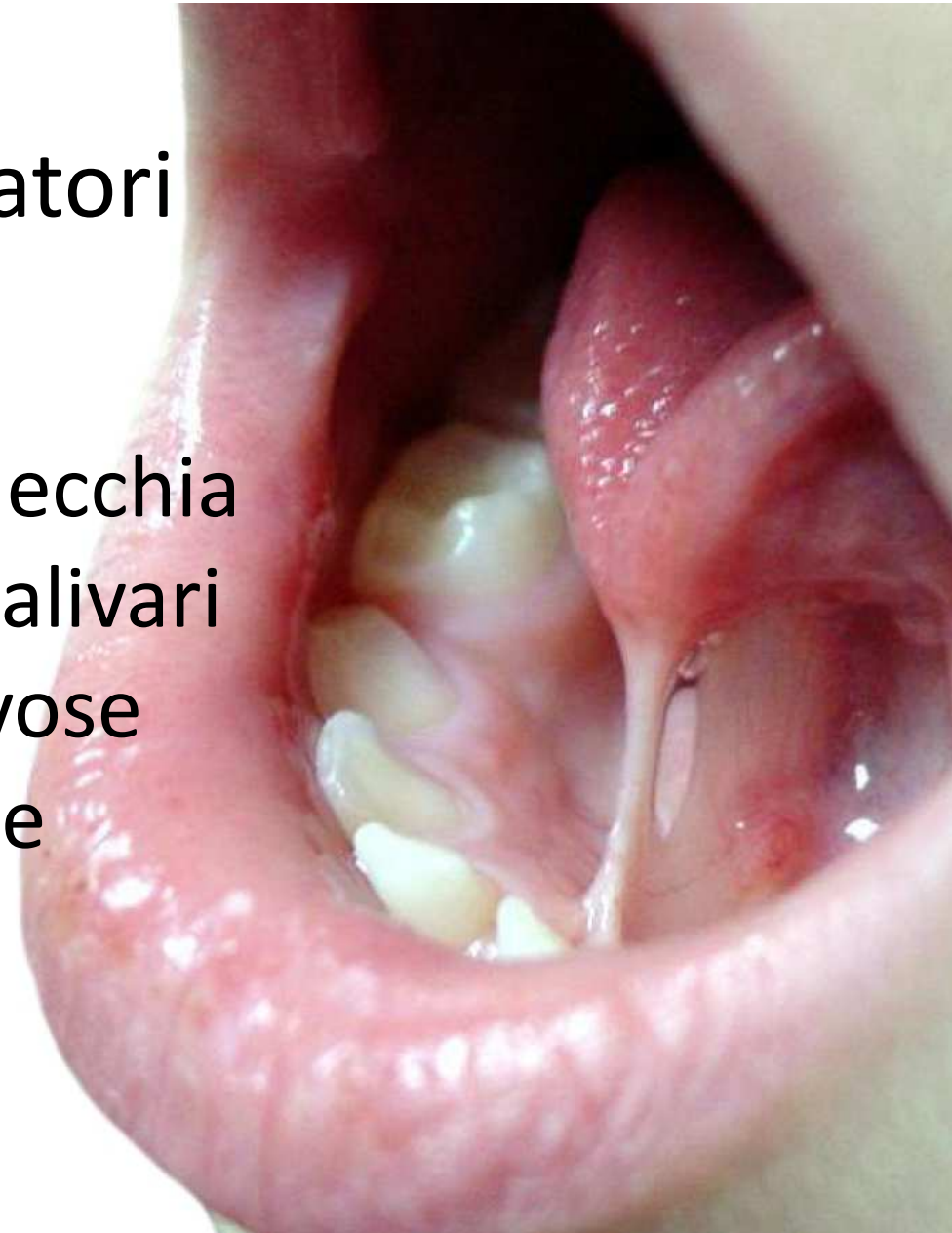Lesioni dotti salivari

Lesioni nervose

Emorragie

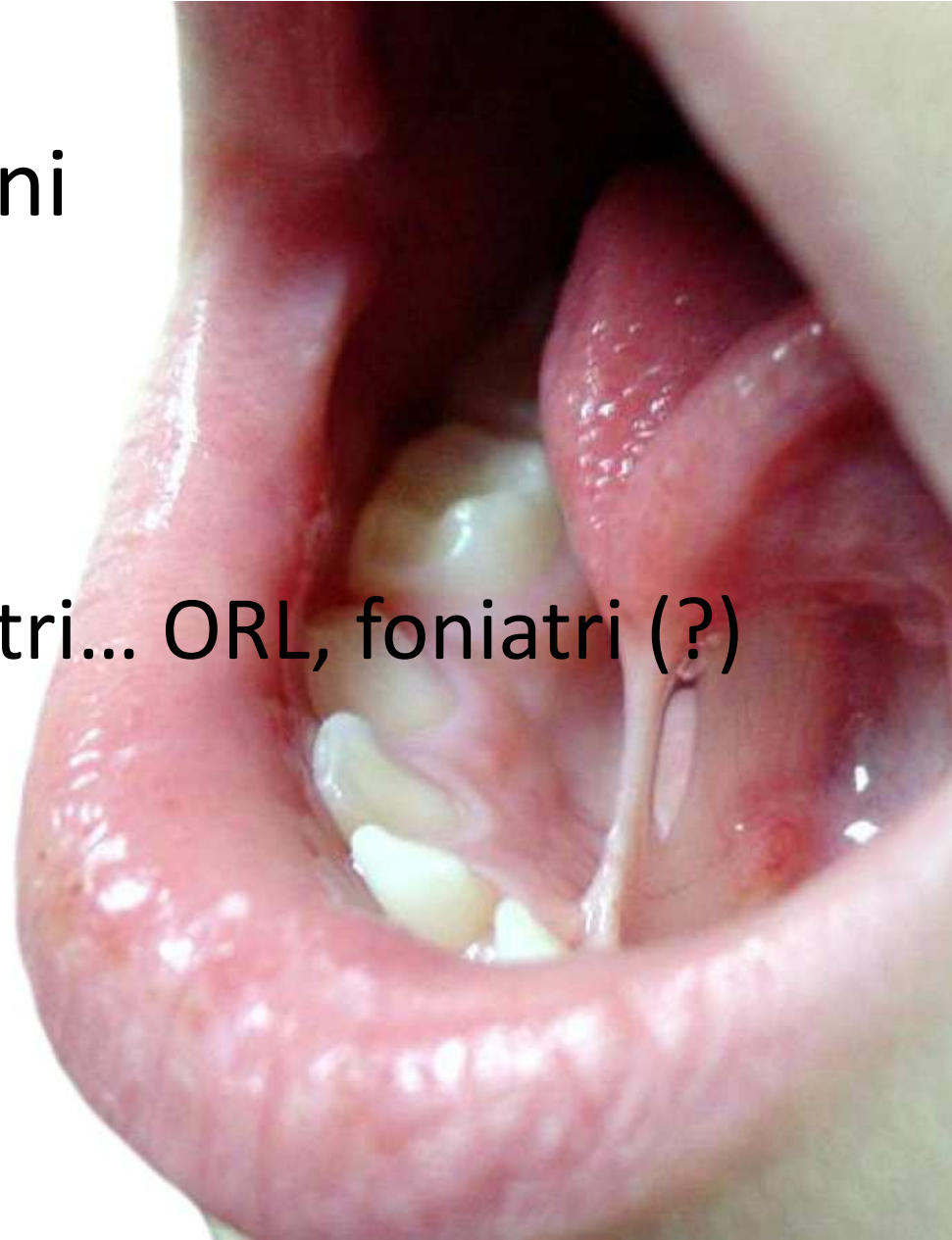Infetti

...



Indicazioni

Logopediste, levatrici, pediatri... ORL, foniatri (?)



Conclusioni

Disturbi del bambino : artrofonemici,
masticazione/deglutizione, ortognatici

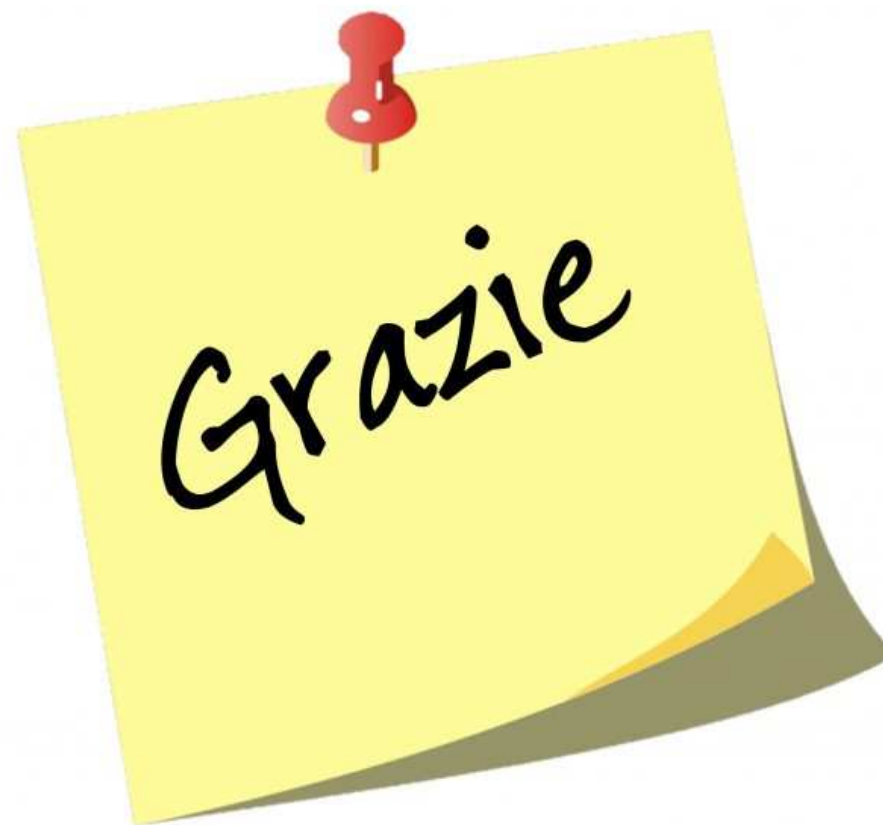Impatto sociale : coetanei, famiglia

Valutazione rischio/beneficio

Conclusioni



... e soprattutto valutazione
multidisciplinare!



Etienne.Jacot@eoc.ch